

T.W. Remmerbach¹

Potenziell maligne Veränderungen der Mundschleimhaut*

Potentially malignant disorders of the oral mucosa



T.W. Remmerbach

Einleitung: Der vorliegende Artikel gibt einen Überblick über die Nomenklatur und Klassifikation der potenziell malignen Veränderungen der Mundschleimhaut.

Material und Methode: Verschiedene Definitionen und Klassifikationen werden vergleichend gegenübergestellt. Hinweise zur Diagnostik und Therapie werden gegeben.

Ergebnisse: Die aktuelle WHO-Definition (2005) zu Tumorstadiumläsionen erfährt Weiterentwicklungen. (Dtsch Zahnärztl Z 2012, 67: 649–656)

Schlüsselwörter: Potenziell maligne Veränderungen der Mundschleimhaut, Leukoplakie, Tumorstadiumläsion, WHO

Introduction: The article gives an overview of the nomenclature and classification of potentially malignant lesions of the oral mucosa.

Material and Methods: The former and current nomenclature and definitions are critically presented and discussed.

Results: The current WHO definition (2005) of oral precursor lesions is part of an evolutionary process.

Keywords: potentially malignant disorders, leukoplakia, WHO, oral precancer

¹ Universitätszahnmedizin Leipzig, Department für Kopf- und Zahnmedizin, Sektion für klinische und experimentelle Orale Medizin an der MKG-Chirurgie

* Herrn Professor Dr. Dr. Alexander Hemprich zum 60. Geburtstag gewidmet.

Peer-reviewed article: eingereicht: 17.07.2012, Fassung akzeptiert: 30.07.2012

DOI 10.3238/dzz.2012.0649-0656

Potentiell maligne Veränderungen der Mundschleimhaut

In den meisten aktuellen Lehrbüchern findet man eine Vielzahl unterschiedlicher Definitionen, Terminologien und Klassifikationen sowie klinische Einteilungen der Vorläuferläsionen des oralen Plattenepithelkarzinoms, was bedauerlicherweise einerseits die Verständigung zwischen Klinikern behindert und andererseits die Vergleichbarkeit von klinischen Studien beeinträchtigt und die Akzeptanz in der Zahnärzteschaft erschwert. So werden Begriffe wie Präkanzerose (engl.: *precancer*), präkanzeröse Läsion (*precancerous lesion*), prämaligne Läsion (*pre-malignant lesion*), potentiell maligne Läsion (*potentially malignant lesion*), Präkursorläsion/ Vorläuferläsion (*precursor lesion*) teilweise synonym oder mit unterschiedlichen semantischen Feinheiten gebraucht. Die Notwendigkeit klarer Definitionen und deren strikte klinische Anwendung bei leukoplakischen oder erythroplakischen Veränderungen der Mundhöhle, ergibt sich aus der Natur der Sache, da klinische, interventionelle oder epidemiologische Studien sonst schwerlich vergleichbar sind.

Prinzipien der Klassifikation gemäß WHO von 2005 und deren Evolution

Bei einem Arbeitsgruppentreffen der Weltgesundheitsorganisation wurde im Jahre 2003 (veröffentlicht 2005) die Terminologie, die Definitionen sowie die Klassifikationen von oralen Läsionen mit der Prädisposition zu malignen Entartungen definiert. Es wurde die Empfehlung ausgesprochen, den Begriff der *epithelial precursor lesions* zu verwenden [9]. In einem davon getrennten Kapitel wurde die proliferative verruköse Leukoplakie (PVL) und die präkanzerösen Konditionen klassifiziert [6].

Bereits im Jahre 2005 wurde auf einem Workshop des WHO Collaborating Centre of Oral Cancer and Precancer eine Revision der gerade erst veröffentlichten WHO-Klassifikation vorgeschlagen, zukünftig besser von *potentially malignant disorders* zu sprechen [35]. Das angestrebte Ziel der Experten war es, damit klarer zu verdeutlichen, dass nicht alle Läsionen, die unter die „alte“ WHO-Definition fallen, sich im Laufe der Zeit

zu einem bösartigen Tumor transformieren werden, sondern dass es sich hierbei um eine Gruppe von oralen Veränderungen oder Störungen handelt, bei denen morphologische Veränderungen sichtbar werden, die ein erhöhtes Potenzial zur malignen Transformation zeigen.

Die in der Vergangenheit in der WHO-Klassifikation vorgenommene Unterscheidung zwischen präkanzerösen Läsionen (*precancerous lesions*) und präkanzerösen Konditionen/ Zuständen (*precancerous conditions*) wäre mit der vorgeschlagenen Revision nicht mehr erforderlich [37]. Dennoch – und das ist nicht nur von akademisch-historischem Interesse – trägt die Unterscheidung durchaus zum Verständnis der potentiell malignen Veränderungen bei: Sie berücksichtigt nämlich, dass zum einen die maligne Transformation im Munde des Patienten eben genau aus dieser Vorläuferläsion hervorgehen kann oder bei Vorliegen präkanzeröser Konditionen der Tumor an jeder anatomischen Region des Mundes oder des Pharynx an der Schleimhaut auftreten kann. So ist bekannt, dass bei klinisch unauffälliger, gesund imponierender Schleimhaut bereits molekulare Veränderungen und zytogenetische Aberrationen bei Patienten, die an der kontralateralen Seite eine potentiell maligne Veränderung aufweisen, auf eine prospektive maligne Transformation der scheinbar gesunden Schleimhaut hindeuten können.

So favorisiert der Autor in Übereinstimmung mit dem WHO Collaborating Centre of Oral Cancer and Precancer in the UK sowie der European Association of Oral Medicine (EAOM) für alle klinische Veränderungen, die ein erhöhtes Risiko zu malignen Transformationen aufweisen, diese als *potentially malignant disorders* zu bezeichnen [35]. Als Beitrag zur Vereinheitlichung der deutschen Übersetzung der englischsprachigen Nomenklatur wird im folgenden Text zur besseren Lesbarkeit der Begriff der „potenziell malignen Veränderungen“ der oralen Schleimhaut verwendet.

Terminologie und Definition der potenziellen malignen Veränderungen

Bekanntermaßen potenziell maligne Veränderungen sind demnach alle For-

men der Leukoplakie, Erythroplakie, Läsionen am Gaumen infolge des revers-smoking, submuköse Fibrose, aktinische Cheilitiden und der orale Lichen planus. Dazu zählen weiterhin seltene potenzielle maligne Veränderungen, z. B. Fanconi-Anämie, chronischer Eisenmangel, Lupus erythematodes, dyskeratosis congenita, Syphilis (tertiäres Stadium) und die Xeroderma pigmentosum.

Wir wollen uns im weiteren Verlauf mit den häufigsten potenziell malignen Veränderungen beschäftigen, der Leukoplakie, der Erythroplakie und dem oralen Lichen planus.

Leukoplakie & Erythroplakie

Die WHO (1978) definierte die Leukoplakie kurz und knapp als einen weißen Fleck oder Plaque, der klinisch oder histologisch keiner anderen Erkrankung zugeordnet werden kann [37]. So hat es natürlich in den letzten 30 Jahren nicht an Versuchen gefehlt, die vorgestellte Definition der Leukoplakien zu erweitern bzw. zu verändern. Die verschiedenen Ergebnisse dieser Bemühungen sind in Tabelle 1 dargestellt.

Solche Definitionen sind von erheblicher Bedeutung, da diese für Kliniker und Pathologen sowie für Epidemiologen wichtige Instrumente zur Beurteilung unterschiedlicher Behandlungsstrategien darstellen und dienen auch zur Prognoseabschätzung potenziell maligner Veränderung. Bei der Definition der WHO (1978) ging es vor allem darum, nicht alle weißlichen Veränderungen zusammenzufassen, von denen die meisten harmlos sind, sondern sich auf die zu konzentrieren, die ein erhöhtes Risiko zu malignen Transformationen haben.

So definiert die EAOM die Leukoplakie bzw. Erythroplakie wie folgt: „Der Terminus Leukoplakie sollte verwendet werden, um vornehmlich weiße Plaque mit fraglichem Risiko zu bezeichnen, bei denen andere bekannte Erkrankungen oder Störungen, die kein Risiko zu malignen Transformation tragen, ausgeschlossen werden“.

Die Erythroplakie wird definiert als „feuerroter Fleck, der klinisch oder pathologisch keiner anderen Erkrankung zugeordnet werden kann“.

Es muss darauf hingewiesen werden, dass der Begriff der Leukoplakie ein rein

Arbeitsgruppe	Jahr	Definition
WHO	1978	weißer (nicht wegwischtbarer) Fleck oder Plaque, die klinisch oder pathologisch keiner anderen Erkrankung zugeordnet werden können
First Conference on Oral Leukoplakia, Malmö	1984	weißer Fleck oder Plaque, die klinisch oder pathologisch keiner anderen Erkrankung zugeordnet werden können und nicht in Zusammenhang steht mit physikalischen oder chemischen Reizen außer dem Gebrauch von Tabak
International Symposium Uppsala, Schweden	1996	vornehmlich weiße Läsion der Mundschleimhaut, die keiner anderen Erkrankung zugeordnet werden kann
WHO	1997	vornehmlich weiße Läsion der Mundschleimhaut, die keiner anderen Erkrankung zugeordnet werden kann
Warnakulasuriya	2007	Als Leukoplakien bezeichnet man weiße Plaques mit fraglichem Risiko, wobei alle Erkrankungen/Störungen ohne Entartungsrisiko auszuschließen sind.

Tabelle 1 Synopsis der Definitionen zur oralen Leukoplakie [1, 2, 9, 24, 37].

Table 1 Synopsis of oral leukoplakia definitions [1, 2, 9, 24, 37].

Erkrankung	Diagnostik	Biopsie
Weißer Schwammnaevus	hereditär vorkommend, Genitalbefall möglich,	nicht erforderlich
Friktionskeratose	mechanische Irritation, infolge Trauma, meist in Höhe der Kauebene, Prothesenränder, Klammerarme	ja, falls Reizausschaltung keine Rückbildung zeigt
Morsicatio buccarum	habituelles Wangen- oder Lippenbeißen	nicht erforderlich
Chemische Irritation	korrespondiert mit Einwirkstelle der Noxe, heilt zügig ab	nicht erforderlich
akute pseudomembranöse Candidiasis	wegwischtbarer Belag mit Blutungspunkten	mykologischer Abstrich
Lichen planus (plaqueartig)	meist andere Lichenformen vorhanden	ja, zur Diagnosesicherung des Lichen
licheniode Reaktion	Medikamentenanamnese, Amalgam im Kontaktbereich	ja
diskoider lupus erythematodes	zentrales Erythem mit zentrifugaler peripherer Streifung, meist isoliert, extraorale Manifestationen	ja
Haarleukoplakie	bilaterale Keratose, EBV-assoziiert	ja
Rauchergaumen	Raucheranamnese	nicht erforderlich

Tabelle 2 Ausschlussdiagnosen zur oralen Leukoplakie, modifiziert nach [35].

Table 2 Disorders for exclusion to diagnose oral leukoplakia, modified to [35].

klinischer Terminus ist und das Gewebe keine spezifische Histologie aufweist. Mikroskopisch können diese Veränderungen Atrophien bzw. Hyperplasien (Akanthosis) zeigen; manche von ihnen zeigen Epitheldysplasien, manche auch nicht. Leukoplakien zeigen eine große klinische Variabilität mit abschätzbarer Tendenz zur malignen Transformation gegenüber den in Tabelle 2 aufgelisteten Differentialdiagnosen auf. Bei den Begrif-

fen der epithelialen Dysplasie oder zellulären Atypie handelt es sich um in der Pathologie gebräuchliche Begriffe, die zur Beschreibung des klinischen Aussehens der Leukoplakie keine Verwendung finden sollten.

Epidemiologie und Ätiologie

Die Prävalenz der oralen Leukoplakien beträgt weltweit durchschnittlich 1 bis

2 % in allen Altersgruppen, wobei geographische Unterschiede mit verschiedenen Geschlechterverteilungen vorliegen. So zeigt sich eine erhöhte Prävalenz im indischen Subkontinent aufgrund des dort üblichen Betelnusskauens.

Die deutsche Mundgesundheitsstudie III (DMS III) zeigte eine Prävalenz in der männlichen Bevölkerung von 2,3 % und gibt für Frauen 0,9 % an [19]. Leukoplakien werden gewöhnlich nach der

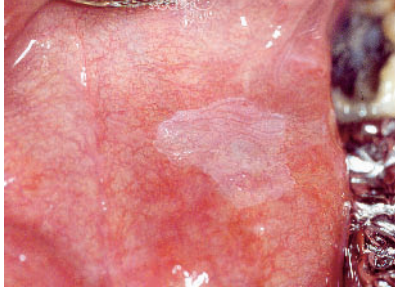


Abbildung 1 Im linken vorderen Mundboden zeigt sich eine homogene Leukoplakie.
Figure 1 Homogeneous Leukoplakia: floor of mouth.

(Tab. 1-3, Abb. 1-8: T.W. Remmerbach, T. Riemer; Titel: S. Straube)

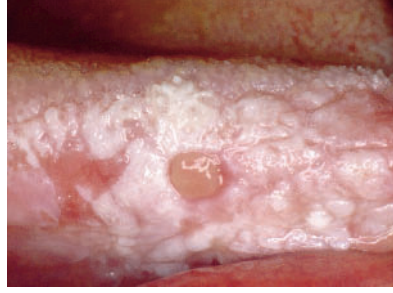

Abbildung 2 Das Bild zeigt eine inhomogene, in der Textur unruhige, stellenweise erhabene (Erythro-)Leukoplakie des rechten Zungenrandes. Am rechten Bildrand zeigt sich eine schmerzhafte Erosion. Der 80-jährige Patient ist Nichtraucher und trägt eine Totalprothese.

Figure 2 Inhomogeneous (Erythro-)Leukoplakia of the tongue, additionally with a painful erosion. No smoking habits.

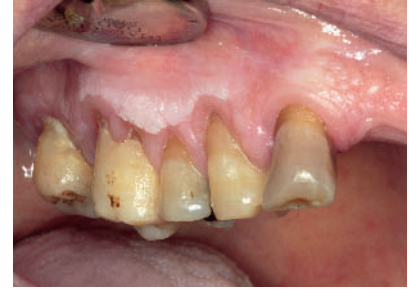

Abbildung 3 Es zeigt sich eine homogene Leukoplakie des rechten Alveolarfortsatzes, die auch nach Umstellung der Putztechnik persistierte. Der Patient ist Nichtraucher.

Figure 3 Leukoplakia of the alveolar ridge. Change of brushing technique showed no changes of the lesion.

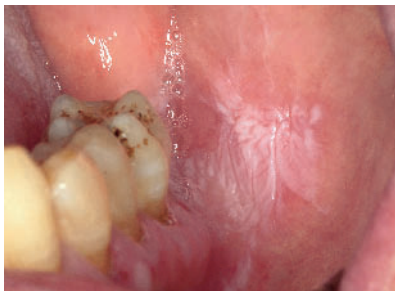

Abbildung 4 Das Foto zeigt eine inhomogene, teilweise gefelderte, teilweise schwammartig erhabene Leukoplakie der linken Wangenschleimhaut. Der Patient ist seit vielen Jahren Nichtraucher.

Figure 4 Inhomogeneous Leukoplakia of the left cheek.

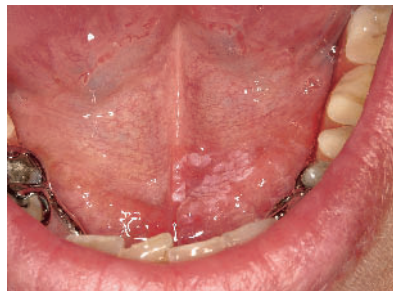

Abbildung 5 Es zeigt sich eine inhomogene Leukoplakie des vorderen Mundbodens mit kleinen erythroplakalen Arealen.

Figure 5 Floor of mouth: inhomogeneous (Erythro-)Leukoplakia.

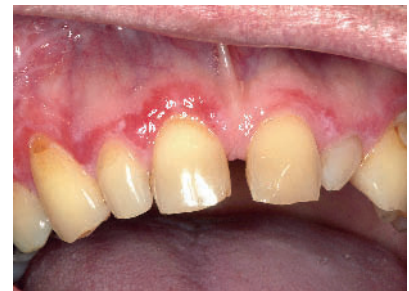

Abbildung 6 Gingivitis desquamativa bei einem Lichen-Patienten. Die Wickham-Streifung ist ebenfalls zu erkennen.

Figure 6 Desquamative gingivitis and reticular lichen planus.

vierten Lebensdekade diagnostiziert, wobei Raucher 6-mal häufiger betroffen sind, als Nichtraucher. Alkohol gilt als unabhängiger Risikofaktor für die Entstehung von Leukoplakien und Erythroplakien; dieser wirkt synergistisch mit dem Tabakgenuss als genereller Risikofaktor des oberen Verdauungstraktes. Dieser Synergismus ist im hohen Maße multiplikativ für die Mundhöhle sowie additiv für den Larynx und den Oesophagus [8].

Diagnostik und Differentialdiagnostik

Zusätzlich wird zur klinischen Beschreibung der Leukoplakie empfohlen, eine

ätiologische Beschreibung, z.B. „klar assoziiert mit Tabak- bzw. Betelnuss-Abusus“ oder „ideopathisch“ hinzugefügt werden.

Des Weiteren sollten anatomische Unterteilungen der Mundhöhle gemäß ICD 10 vorgenommen werden. Hilfreich ist die Beschreibung und Ausdehnung der Läsion, ebenso die Anfertigung einer Fotodokumentation oder einer Skizze in entsprechenden Vorlagen.

Erythroplakien imponieren als feuerrote Veränderungen, die flach bzw. unterhalb des normalen Schleimhautniveaus liegen können. Nicht selten treten weiße und rote Veränderungen in einer Läsion auf, die gewöhnlich als nicht-ho-

mogene Leukoplakien (Erythroleukoplakien) bezeichnet werden [26].

Die klinische Beschreibung der Leukoplakie zur Risikoabschätzung ist jedoch nur bedingt hilfreich, so dass verschiedene Verfahren zur Beurteilung und zur Prognoseabschätzung entwickelt wurden. Bereits seit mehr als 50 Jahren kommt die sogenannte Toulouinblaufärbung vor allem in den USA zum Einsatz, bei der eine verstärkte Bindung des DNA-Farbstoffs im Gewebe mit erhöhtem Zellumsatz postuliert wird [21, 22]. Aufgrund der hohen Variabilität der erzielten Treffsicherheiten konnte sich diese Technik auch nach mehr als 4 Jahrzehnten in der klinischen Anwendung nicht etablieren [7, 13, 18, 20].

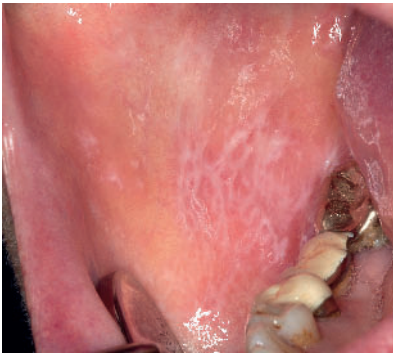

Abbildung 7 Klassische retikuläre Wickham-Streifung der rechten Wange bei oralem Lichen.

Figure 7 Reticular, a network of raised white lines or striae: lichen planus.

Eine weitere Methode ist die Autofluoreszenzdiagnostik, die sich derzeit in der klinischen Erprobung befindet, wobei eine Bewertung der diagnostischen Qualität aufgrund der aktuellen Datenbasis nicht möglich ist.

Grundsätzlich ist folgendes diagnostische Vorgehen zu empfehlen:

Zu allererst müssen alle bekannten Störungen und Erkrankungen gemäß Tabelle 2 ausgeschlossen werden. Bei dem Verdacht auf ein manifestes Karzinom erfolgt die umgehende Überweisung an einen Facharzt/ Fachklinik. Bereits bei Erstvorstellung sollte eine zytologische Untersuchung mit Entnahme einer Bürste durchgeführt werden, die auch mittlere und tiefere Zellschichten erfasst. Für die Bürstenbiopsie ist zwischenzeitlich eine hohe Treffsicherheit belegt [17, 27, 29, 30].

Sollte keine andere Erkrankung in Betracht kommen oder die eingeleitete Therapie über 2 Wochen keine Rückbildungstendenz der Läsion zeigen, ist eine histologische Klärung erforderlich.

Mundschleimhautläsionen, bei denen primär nicht die Indikation zu einer Biopsie gestellt wird, sondern bei denen eine Verlaufskontrolle vorgesehen ist, bei denen aber dennoch eine Restunsicherheit bezüglich der Dignität besteht, ist eine Bürstenbiopsie durchzuführen.

Die chirurgische Biopsie sollte an der klinisch zweifelhaftesten Stelle Läsion durchgeführt werden, die z. B. ei-

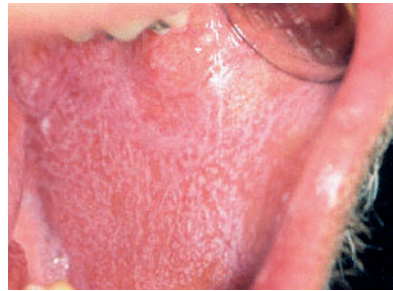

Abbildung 8 Es zeigt sich ein oraler Lichen vom papulären Typ im gesamten Bereich der linken Wange.

Figure 8 Buccal mucosa: white papules (lichen planus).

ne Rötung oder Erosion/ Ulzeration zeigen. Bei Patienten mit multifokalen oder verrukösen Leukoplakien sind multiple Biopsien im Sinne eines so genannten „field mapping“ hilfreich [32].

Vor allem bei Vorliegen einer inhomogenen Leukoplakie kann die Durchführung einer einmaligen Inzisionsbiopsie nicht repräsentativ für die Gesamtläsion sein [12].

Die histopathologische Untersuchung stellt bis heute den Goldstandard für die Diagnosesicherung und Abschätzung der Prognose dar [25, 35]. Die zytometrische Bestimmung des DNA-Gehaltes (Ploidie-Bestimmung) scheint eine hilfreiche adjuvante Methode zu sein, um solche Läsionen zu identifizieren, die ein höheres Entartungsrisiko zu malignen Transformationen aufweisen [28, 33], wobei hier nach den Leitlinien der ESACP zytologisches Material zum Einsatz kommen sollte.

Die Verwendung der Methode an histologischen Schnittpräparaten ist abzulehnen [11].

Maligne Transformation

Verschiedene Studien zeigen eine durchschnittliche Rate der malignen Transformation von ungefähr 1 bis 2 % für alle Typen der Leukoplakie [23]. Auf den indischen Subkontinent werden Raten von 0,3 % genannt [10]. Viele Leukoplakien verändern oder vergrößern sich im Laufe der Zeit nicht, spontane Regressionen sind selten.

Risikofaktoren

Allgemein anerkannte Faktoren, die mit einer erhöhten Transformationsrate einhergehen, sind zum einen das weibliche Geschlecht, ein langes Bestehen der Leukoplakien bei Nichtrauchern (idiopathische Leukoplakie), Lokalisation (Mundboden, Zunge), eine Größe über 2 cm², zeitgleiches Bestehen einer Candida-Infektion und das Vorliegen von epithelialen Dysplasien, DNA-Aneuploidie, anamnestisch bereits bekanntes Auftreten von Tumoren im Kopf-Hals-Bereich.

Somit hat es in der Vergangenheit nicht an der Versuchung gefehlt, auf molekularbiologischer Ebene Marker zu beschreiben, die eine maligne Transformation einer Leukoplakie vorhersagen können. Leider hat man den einen Marker oder eine entsprechende Markerkombination noch nicht gefunden, vielleicht mit Ausnahme der Ploidie-Bestimmung [28, 33].

Die Transformationsrate von Erythroplakien scheint deutlich höher zu liegen [26]. Es liegen jedoch nicht ausreichend kontrolliert-randomisierte Studien mit hinreichenden Patientenzahlen vor, die es erlauben, eine valide jährliche Transformationsrate anzugeben.

Histomorphologische Klassifikationssysteme

Die histologischen Kriterien, die zur Definition der epithelialen präkanzerösen Läsionen der Mundhöhle herangezogen werden, haben sich in der aktuellen WHO-Klassifikation nicht geändert. Sie lassen sich in Merkmale der gestörten Plattenepithelarchitektur und der zytologischen Atypie unterteilen und stellen die morphologische Basis für die Graduierung der epithelialen präkanzerösen Läsionen dar [9].

In der aktuellen WHO-Klassifikation werden 3 Typisierungs- und Graduierungssysteme epithelialer Tumorvorläuferläsionen gleichberechtigt nebeneinander genannt (siehe Tab. 3). Das parallele Bestehen von 3 Typisierungs- und Graduierungssystemen epithelialer Vorläuferläsionen vereinfacht zwar nicht die Kommunikation, gestattet aber den Konsens, dass diese 3 Klassifikationssysteme im Oro- und Hypopharynx sowie im Larynx und in der Trachea angewendet werden können [5]. Der Begriff der

WHO 2005	Squamöse intraepitheliale Läsion (SIL)	Squamöse intraepitheliale Neoplasie (SIN)
Squamöse Hyperplasie	Squamöse Hyperplasie	
geringgradige Dysplasie	basale und parabasale Hyperplasie	SIN I
mäßiggradige Dysplasie	Atypische Hyperplasie (Risikoepithel)	SIN II
schwere Dysplasie		SIN III
Carcinoma in situ	Carcinoma in situ	

Tabelle 3 Nomenklatur der Vorläuferläsionen, modifiziert nach WHO 2005 [9]. Dunkelblau markiert: geringes Entartungsrisiko (low risk), hellblau: hohes Entartungsrisiko (high-risk).

Table 3 Classification schemas for histopathological purposes (WHO 2005) [9].

Dysplasie wird vermieden, da er diagnostisch mehrdeutig ist: Einerseits bezeichnet er Dysplasie, die Atypie epithelialer Zellen in einem vorbestehenden Zellverband als Ausdruck einer epithelialen Vorläuferläsion eines Karzinoms und andererseits sind dysplastische Zellen auch Merkmal eines invasiven Karzinoms [5, 9].

Die aktuelle WHO-Klassifikation der Vorläuferläsionen greift das Konzept der squamösen intraepithelialen Neoplasie (SIN) auf. Der Begriff umfasst die intraepithelialen Veränderungen präziser als dies der Dysplasiebegriff leistet und ist bereits für andere Vorläuferläsionen unterschiedlichster Gewebe etabliert, z. B. für prostatiche epitheliale Neoplasien, zervikale intraepitheliale Neoplasien, pankreatische Neoplasien und andere (Tab. 3).

Eine wenig in Deutschland bekannte Klassifikation ist die sogenannte Ljubljana-Klassifikation, die zwischen squamöser einfacher Hyperplasie, basaler und parabasaler Hyperplasie (abnorme Hyperplasie), atypischer Hyperplasie (Risikoepithel) und dem Carcinoma in situ unterscheidet.

Wichtigstes Unterscheidungskriterium zwischen der WHO-Klassifikation und der SIN-Einteilung besteht darin, dass bei der WHO die schwere Dysplasie und das Carcinoma in situ getrennt aufgeführt werden und bei der SIN-Einteilung diese jeweils einer SIN III entsprechen [9], siehe Tabelle 3.

Weder die vollständige chirurgische Exzision noch die Laserablationen können eine maligne Transformation der

Leukoplakie bzw. der Umgebung der Läsion mit Sicherheit verhindern [14]. Sofern wird unabhängig von der Art der Therapie eine langfristige Kontrolle (lebenslang?) auch bei vollständig exzidierten potenziell malignen Veränderungen empfohlen [4, 34]. Klinisch als homogen, histologisch als einfache epithelhyperplasie-charakterisierte Läsionen können nach überwiegender Auffassung zunächst beobachtet werden. Das gleiche gilt für niedriggradige intraepitheliale Neoplasien (SIN I). Histologisch als SIN II oder III klassifizierte Läsionen sollten vollständig exzidiert werden.

Klare Empfehlungen zur klinischen Nachsorge liegen nicht vor. Bei einer histologisch gesicherten Leukoplakie mit Hyperplasien sollten die Nachsorgeintervalle bei Läsionen unter 2–3 cm bei 6 Monaten liegen. Liegt eine squamöse intraepitheliale Neoplasie Grad I (SIN I) mit einer Größe unter 2–3 cm vor, sollte das Nachsorgeintervall 3 Monate nicht überschreiten. Es muss darauf hingewiesen werden, dass das Intervall aus Sicht des Autors auch für solche Veränderungen eingehalten werden sollte, die vollständig entfernt wurden [14].

Die Bürstenbiopsie bietet sich bei allen Läsionen ohne Tumorverdacht zur engmaschigen Verlaufskontrolle an (z. B. kein Vorliegen einer SIN oder SIN I), vor allem immer dann, wenn man eine Biopsie nicht in Betracht zieht. Sämtliche zytologischen Befunde, die als nicht sicher negativ interpretiert wurden, müssen histologisch abgeklärt werden.

Lichen

Der orale Lichen planus (OLP) ist mit einer Prävalenz von 0,1 bis 4 % eine der häufigsten Mundschleimhauterkrankungen innerhalb der adulten Bevölkerung [15, 16, 31]. Die orale Erscheinungsform des Lichen planus (OLP) zeigt in einer Vielzahl der Fälle eine eindeutige klinische Morphologie sowie eine charakteristische Lokalisation (siehe Abb. 1–8). Der Lichen planus befällt ebenso die Genital- und die perianale Übergangsschleimhaut sowie den Pharynx. Selten wird die Konjunktiva bzw. der Oesophagus mit befallen.

Jedoch führen untypische Manifestationen, abnorme Verteilungsmuster oder lichenoider Mundschleimhautveränderungen immer wieder zu Fehldiagnosen und klinischen Unsicherheiten. Die Entstehung des OLP als Resultat einer T-zell-vermittelten lymphozytären Immunantwort auf veränderte Antigene innerhalb der Haut/ Schleimhaut wird als möglicher Pathomechanismus diskutiert. Bis heute konnte diesbezüglich kein eindeutiger Auslöser für den OLP definiert werden, wobei genetische Prädispositionen in Betracht gezogen werden können [3]. Lediglich bei einem Bruchteil der betroffenen Patienten kann eine konkrete Ursache für den vorliegenden OLP beschrieben werden. Dazu zählen zahnärztliche Materialien (z. B. Amalgam), Medikamente (NSAP's, ACE-Hemmer), Stress, Traumata oder Infektionen (Herpes simplex Virus, Epstein-Barr-Virus, Humanes Papillomavirus, Helicobacter pylori oder Hepatitisviren).

Der orale Lichen planus zeigt sich charakteristischerweise in der Mundhöhle bilateral und befällt in der Regel die Wangenschleimhaut, die Zungenränder sowie die Gingiva und zeigt sich oftmals auch als desquamative Gingivitis. Ein Befall der Gaumen- und der Lipenschleimhaut ist selten.

Oftmals handelt es sich um einen asymptomatischen Befall, wohingegen Patienten mit erythematösen oder ulzerierenden Läsionen über Schmerzempfindungen beim Genuss von stark gewürzten oder sauren Speisen berichten. Die klinischen Erscheinungsbilder reichen von weißlicher retikulärer Streifung bis hin zu Ulzerationen und Erosionen, in seltenen Fällen blasenbildend.

So unterscheidet man klinisch den retikulären Typ, den papulären, den plaqueartige, den erythematösen sowie den ulzerierenden Lichen. Die blasenbildende Variante ist ausgesprochen selten anzutreffen.

Die Diagnose wird initial aufgrund der klinischen Manifestation gestellt

und sollte ebenso die extraorale Untersuchung der Haut, der Nägel, der Kopfhaut bzw. die Vorstellung bei dem Urologen und Gynäkologen beinhalten.

Eine Biopsie mit nachfolgender histopathologischer Untersuchung sollte zum Ausschluss von klassischen Differentialdiagnosen, die in Tabelle 2 aufgelistet sind, durchgeführt werden, vor allem, um mögliche intraepitheliale Veränderungen zu bestimmen.

Die Notwendigkeit, alle suspekten Patienten mit einem oralen Lichen histologisch zu sichern, wird kontrovers diskutiert, bietet sich aber vor allem immer dann an, wenn es sich um atypische, erosive, erythematöse oder blasenartige Läsionen handelt.

Bei extraoralem Befall ist eine Mitbehandlung durch den Dermatologen zu empfehlen.

Die Therapie richtet sich nach der Form des oralen Lichen, wobei asymptomatische, nicht schmerzhaft Läsionen in der Regel keiner Therapie bedürfen.

Patienten mit ulzerierenden, erythematösen oder blasenbildenden Formen, die auch über Schmerzen klagen, sollten mit topischen anästhesierenden Salben bzw. topischen Kortikosteroiden therapiert werden. Im Zweifel ist die Überweisung an einen Spezialisten zu empfehlen. DZZ

Interessenkonflikt: Der Autor ist Geschäftsführer der Deutschen Gesellschaft für orale Diagnostika mbH, Leipzig.

Korrespondenzadresse

Univ.-Prof. Dr. med. dent. habil.
Torsten W. Remmerbach
Universitätszahnmedizin Leipzig
Department für Kopf- und Zahnmedizin
Sektion für klinische und experimentelle
Orale Medizin an der MKG-Chirurgie
Liebigstraße 10–14, 04103 Leipzig
Tel.: 0341–97211–58, Fax: –09
E-Mail: torsten.remmerbach@
medizin.uni-leipzig.de

Literatur

1. Axell T, Pindborg JJ, Smith CJ, van der Waal I: Oral white lesions with special reference to precancerous and tobacco-related lesions: conclusions of an international symposium held in Uppsala, Sweden, May 18–21 1994. International Collaborative Group on Oral White Lesions. *J Oral Pathol Med* 25, 49–54 (1996)
2. Axell T, Holmstrup P, Kramer IR, Pindborg JJ, Shear M: International seminar on oral leukoplakia and associated lesions related to tobacco habits. *Community Dent Oral Epidemiol* 12, 145–154 (1984)
3. Carrozzo M: How common is oral lichen planus? *Evid Based Dent* 9, 112–113 (2008)
4. de Waal J, Dreyer WP: Oral medicine case book 4. Oral leukoplakia. *SADJ* 63, 042–043 (2008)
5. Driemel O, Hertel K, Reichert TE, Kosmehl H: Current classification of precursor lesions of oral squamous cell carcinoma principles of the WHO classification 2005. *Mund Kiefer Gesichtschir* 10, 89–93 (2006)
6. El Naggar A, Reichart PA: World Health Organization Classification of Tumors. Lyon: International Agency for Research on Cancer (IARC) IARC Press, 2005
7. Fedele S: Diagnostic aids in the screening of oral cancer. *Head Neck Oncol* 1, 5 (2009)
8. Franceschi S, Talamini R, Barra S et al.: Smoking and drinking in relation to cancers of the oral cavity, pharynx, larynx, and esophagus in northern Italy. *Cancer Res* 50, 6502–6507 (1990)
9. Gale N, Pilch BZ, Sidransky D et al.: World Health Organization Classification of Tumors. Lyon: International Agency for Research on Cancer (IARC) IARC Press, 2005
10. Gupta PC, Mehta FS, Daftary DK et al.: Incidence rates of oral cancer and natural history of oral precancerous lesions in a 10-year follow-up study of Indian villagers. *Community Dent Oral Epidemiol* 8, 283–333 (1980)
11. Haroske G, Baak JP, Danielsen H et al.: Fourth updated ESACP consensus report on diagnostic DNA image cytometry. *Anal Cell Pathol* 23, 89–95 (2001)
12. Holmstrup P, Vedtofte P, Reibel J, Stoltze K: Oral premalignant lesions: is a biopsy reliable? *J Oral Pathol Med* 36, 262–266 (2007)
13. Lingen MW, Kalmar JR, Karrison T, Speight PM: Critical evaluation of diagnostic aids for the detection of oral cancer. *Oral Oncol* 44, 10–22 (2008)
14. Lodi G, Porter S: Management of potentially malignant disorders: evidence and critique. *J Oral Pathol Med* 37, 63–69 (2008)
15. Lodi G, Scully C, Carrozzo M, Griffiths M, Sugerman PB, Thongprasom K: Current controversies in oral lichen planus: report of an international consensus meeting. Part 2. Clinical management and malignant transformation. *Oral Surg Oral Med Oral Pathol Oral Radiol Endod* 100, 164–178 (2005)
16. Lodi G, Scully C, Carrozzo M, Griffiths M, Sugerman PB, Thongprasom K: Current controversies in oral lichen planus: report of an international consensus meeting. Part 1. Viral infections and etiopathogenesis. *Oral Surg Oral Med Oral Pathol Oral Radiol Endod* 100, 40–51 (2005)
17. Maraki D, Becker J, Böcking A: Cytologic and DNA-cytometric very early diagnosis of oral cancer. *J Oral Pathol Med* 33, 398–404 (2004)
18. Martin IC, Kewala CJ, Reed M: The application of toluidine blue as a diagnostic adjunct in the detection of epithelial dysplasia. *Oral Surg Oral Med Oral Pathol Oral Radiol Endod* 85, 444–446 (1998)
19. Micheelis W, Reich E: Dritte deutsche Mundgesundheitsstudie – DMS III: Ergebnisse, Trends und Problemanalysen auf der Grundlage bevölkerungsrepräsentativer Stichproben in Deutschland 1997. Deutscher Ärzte-Verlag, Köln 1999
20. Onofre MA, Sposto MR, Navarro CM: Reliability of toluidine blue application in the detection of oral epithelial dysplasia and in situ and invasive squamous cell carcinomas 3. *Oral Surg Oral*

- Med Oral Pathol Oral Radiol Endod 91, 535–540 (2001)
21. Patton LL, Epstein JB, Kerr AR: Adjunctive techniques for oral cancer examination and lesion diagnosis: a systematic review of the literature. *J Am Dent Assoc* 139, 896–905; quiz 993–894 (2008)
 22. Patton LL: The effectiveness of community-based visual screening and utility of adjunctive diagnostic aids in the early detection of oral cancer. *Oral Oncol* 39, 708–723 (2003)
 23. Petti S: Pooled estimate of world leukoplakia prevalence: a systematic review. *Oral Oncol* 39, 770–780 (2003)
 24. Pindborg JJ, Reichart PA, Smith CJ, van der Waal I: *Histological typing of cancer and precancer of the oral mucosa*. 2nd Edition, Springer, Berlin 1997
 25. Reibel J: Prognosis of oral pre-malignant lesions: significance of clinical, histopathological, and molecular biological characteristics. *Crit Rev Oral Biol Med* 14, 47–62 (2003)
 26. Reichart PA, Philipsen HP: Oral erythroplakia – a review. *Oral Oncol* 41, 551–561 (2005)
 27. Remmerbach TW, Hemprich A, Böcking A: Minimally invasive brush-biopsy: innovative method for early diagnosis of oral squamous cell carcinoma. *Schweiz Monatsschr Zahnmed* 117, 926–940 (2007)
 28. Remmerbach TW, Weidenbach H, Hemprich A, Böcking A: Earliest detection of oral cancer using non-invasive brush biopsy including DNA-image-cytometry: report on four cases. *Anal Cell Pathol* 25, 159–166 (2003)
 29. Remmerbach TW, Weidenbach H, Pomjanski N, Knops K, Mathes S, Hemprich A, Böcking A: Cytologic and DNA-cytometric early diagnosis of oral cancer. *Anal Cell Pathol* 22, 211–221 (2001)
 30. Scheifele C, Schmidt-Westhausen AM, Dietrich T, Reichart PA: The sensitivity and specificity of the OralCDx technique: evaluation of 103 cases. *Oral Oncol* 40, 824–828 (2004)
 31. Scully C, Carrozzo M: Oral mucosal disease: Lichen planus. *Br J Oral Maxillofac Surg* 46, 15–21 (2008)
 32. Thomson PJ, Hamadah O: Cancerisation within the oral cavity: the use of 'field mapping biopsies' in clinical management. *Oral Oncol* 43, 20–26 (2007)
 33. Torres-Rendon A, Stewart R, Craig GT, Wells M, Speight PM: DNA ploidy analysis by image cytometry helps to identify oral epithelial dysplasias with a high risk of malignant progression. *Oral Oncol* 45, 468–473 (2009)
 34. van der Waal I, Axell T: Oral leukoplakia: a proposal for uniform reporting. *Oral Oncol* 38, 521–526 (2002)
 35. Warnakulasuriya S, Johnson NW, van der Waal I: Nomenclature and classification of potentially malignant disorders of the oral mucosa. *J Oral Pathol Med* 36, 575–580 (2007)
 36. Warnakulasuriya S: Histological grading of oral epithelial dysplasia: revisited. *J Pathol* 194, 294–297 (2001)
 37. World Health O: Collaborating Centre for Oral Precancerous Lesions. Definition of leukoplakia and related lesions: an aid to studies on oral precancer. *Oral Surg* 46, 518–539 (1978)